AUS DEM GESUNDHEITSAMT DES KANTONS BASEL-STADT
VORSTEHER: PROF. DR. H. HUNZIKER.

# Selbstbeschädigungen der Insassen der Strafanstalt Basel während der Jahre 1908—1937

INAUGURAL-DISSERTATION

ZUR ERLANGUNG DER DOKTORWÜRDE DER ZAHNHEILKUNDE DER MEDIZINISCHEN FAKULTÄT DER UNIVERSITÄT BASEL

VORGELEGT VON

HERMANN SCHILLIGER
AUS LUZERN

1942

Druck der Polygraphischen Gesellschaft in Laupen

Digitized by the Internet Archive
in 2026

https://archive.org/details/IA41546712_0066

AUS DEM GESUNDHEITSAMT DES KANTONS BASEL-STADT
VORSTEHER: PROF. DR. H. HUNZIKER.

# Selbstbeschädigungen der Insassen der Strafanstalt Basel während der Jahre 1908—1937

INAUGURAL-DISSERTATION
ZUR ERLANGUNG DER DOKTORWÜRDE DER ZAHNHEILKUNDE DER MEDIZINISCHEN FAKULTÄT DER UNIVERSITÄT BASEL

VORGELEGT VON
HERMANN SCHILLIGER
AUS LUZERN

1942

Druck der Polygraphischen Gesellschaft in Laupen

Von der medizinischen Fakultät der Universität Basel genehmigt auf Antrag von Prof. Dr. H. Hunziker.

Tag der Promotion: 10. Juli 1941.

R. UNIV.
BIBLIOTHEEK
LEIDEN

Selbstbeschädigungen kommen bei den Insassen von Strafanstalten nicht allzuselten vor, in ihrer Bedeutung variierend, von der relativ harmlosen, selbsterzeugten Schnittverletzung des Fingers, die einen erwünschten Unterbruch der überdrüssig gewordenen täglichen Arbeit bringen soll, bis zur Selbstvernichtung durch Suicid.

Im Nachstehenden möchte ich über Selbstbeschädigungen berichten, die im Zeitraum von 3 Jahrzehnten, nämlich von 1908—1937 in der Strafanstalt Basel zur Beobachtung und ärztlichen Behandlung gekommen sind.

Selbstmorde ereigneten sich während des genannten Zeitraumes in der Basler Strafanstalt nur drei: Ein Banknotenfälscher, von Beruf Photograph, tötete sich durch Trinken eines Sublimatverstärkers, den er zu photographischer Betätigung erhalten hatte; zwei Gefangene erhängten sich. Selbstmorde kommen erfahrungsgemäss in den eigentlichen Strafanstalten seltener vor als im Untersuchungsgefängnis; die Aufregung der Untersuchung, der Gerichtsverhandlungen, das Hangen und Bangen zwischen Verurteilung oder Freispruch erhöhen offenbar die Selbstmordgefahr. Wenn einmal die Türen des Gefängnisses nach dem Urteilsspruch sich geschlossen haben, so tritt bei den meisten Gefangenen eine gewisse psychische Beruhigung ein, die Selbstmorde seltener werden lässt.

Zu den relativ häufigen Selbstbeschädigungen gehören das Verschlucken von Gegenständen verschiedenster Art, die im Bereich der Gefangenen sind, wie Löffelstiele, Schrauben, Nägel, Glasscherben, Stahlfedern, Drähte usw., ferner das Einstechen von Fremdkörpern ins Körpergewebe in der Absicht, dadurch langdauernde Eiterung und eventuell Arbeitsunfähigkeit hervorzurufen; auch die bekannte Erzeugung von Schwellungen und chronischem derbem Oedem, hauptsächlich an Handrücken und Vorderarm durch Beklopfen mit einem harten, kantigen Gegenstand oder durch langdauernde Abschnürung kommt gelegentlich vor. In der Mehrzahl sind es geistig minderwertige Menschen mit Störungen des seelischen Gleichgewichtes, die zu solchen Selbstbeschädigungen greifen.

Die Motive, die zur Selbstbeschädigung führen, sind verschiedener Art. Sehr oft ist es die Absicht, eine Transferierung ins Spital zu erzwingen mit der Hoffnung, dass im Krankenhaus eine Flucht leichter gelingen möchte, als unter der strengen Bewachung im Zuchthaus, oder dass man dort einige Zeit ohne Arbeit bei besserer Kost und auf weniger hartem Lager verbringen könne, auch wenn man sich eventuell einer Operation unterziehen muss. Oder man will sich für einige Zeit der als so lästig empfundenen, in ihrer Regelmässigkeit eintönig wirkenden Arbeit entziehen und flieht

in die Krankheit. Gelegentlich wird auch ein Unfall simuliert oder tatsächlich herbeigeführt in der Hoffnung, die Anstalt nachher verantwortlich machen und eine hohe Entschädigungssumme erwirken zu können. Gar nicht selten jedoch ist die Selbstverletzung eine einfache Trotzhandlung, ein Affektausbruch, dem sogenannten Gefängnisknall entsprechend, ein Explodieren der innern Spannungen, die sich in einem Gewaltakt Luft machen, hier gegen die eigene Person sich richtend, während beim Gefängnisknall meist das Zellinventar kurz und klein geschlagen wird. Da wird die Wasserflasche der Zelle zertrümmert und mit einem Glasscherben die Haut zerrissen, ein Taschenspiegel wird in Stücke zerschlagen und mit dem spitzen Glasstück bringt sich der Gefangene Hautwunden bei, eventuell werden Messerklingen oder ein scharfes Metallstück zu diesem Zwecke verwendet.

Nicht klein ist die Zahl der Fälle von Verschlucken von Gegenständen. Unter den Gefangenen, die jährlich die preussischen Strafanstalten passieren, befinden sich nach A. Schlegel[1] durchschnittlich 1‰ Selbstbeschädigter durch Fremdkörper verschlukken. So wird von Protassjew[2] über folgenden aussergewöhnlichen Fall berichtet: Ein 19jähriger Mann verschluckte mehrere scharfrandige Glasstücke zwecks Selbstmord; damit sie nicht im Oesophagus steckenblieben, beklebte er die Spitzen mit Brot. Nach dem Verschlucken klagte der Mann jedoch bald über Schmerzen. Am dritten Tag wurde ein Stück Glas aus dem Mastdarm entfernt. Es stellten sich Peritonitissymptome ein, was eine Laparatomie erforderte. In der Bauchhöhle fand sich klares Exsudat, am Ileum eine beginnende Perforation, wobei ein weiteres Stück Glas entfernt werden konnte. Ferner sassen drei Stücke im Colon ascendens, transversum und in der Flexura sigmoidea. Im Colon pelvicum fand man ebenfalls zahlreiche Glasstücke. Man dehnte den After und entfernte sie mit der eingeführten Hand. Im ganzen waren 27 Glasscherben verschluckt worden, die grösste war 6 cm lang und 2 cm breit.

Mehr Glück hatte ein Gefangener der Basler Strafanstalt, der im Jahre 1916 18 spitze Gegenstände verschluckte: Nägel verschiedener Grösse, 2 Schreibfedern, einen 4½ cm langen Eisenstift, eine kleinere Drahtschlinge, 2 Glasstücke von der Grösse 1½—2½ cm. Alle diese Gegenstände passierten im Laufe von 4 Tagen ohne wesentliche Störungen den Magendarmkanal und wurden im Stuhl aufgefunden. (Abb. 1.)

Von weiblichen Gefangenen werden gelegentlich Haarnadeln verschluckt. Häufig, doch nicht immer passieren sie den Darmkanal ohne erhebliche Komplikationen zu verursachen. Dass sie lebensgefährliche Zustände veranlassen können, die dann operativer Hilfe bedürfen, zeigt ein von Oehlecker[3] in der Münchner medizinischen Wochenschrift veröffentlichter Fall: Eine 31 Jahre alte Frau verschluckte im Gefängnis Haarnadeln. ½ Jahr darauf bekam sie Cholecystitis mit Gelbsucht. Bei der Operation fand

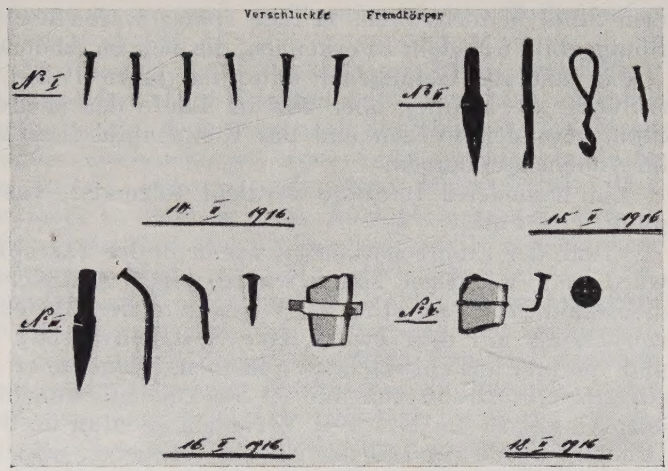


Abb. 1.

man einen pericholecystitischen Abszess, in dem sich eine Haarnadel befand.

Eine Hauptrolle spielt im weitern das Verschlucken von abgebrochenen Löffelstielen und von Blechstreifen. Sie sollten nach Möglichkeit sofort aus dem Darm operativ entfernt werden. Diese länglichen Fremdkörper bedeuten eine akute Gefahr, sobald die Längsachse von der des Verdauungsschlauches abweicht und die Spitze sich irgendwo einhackt. Die Fremdkörper können sich an jeder Stelle des Darmes verfangen, doch sind die Biegungen des Duodenums und die Gegend der Valvula ileo-coecalis Prädilektionsstellen.

Dass anderseits grosse Metallgegenstände ohne besondere Komplikationen zu verursachen den Magendarmkanal passieren können, mag folgende Beobachtung zeigen, die bei einem Gefangenen der Basler Strafanstalt im Jahre 1927 gemacht wurde: Der Mann verschluckte 53 Schrauben; sie gingen samt und sonders spontan per vias naturales ab. Die grösste Schraube blieb allerdings ca. 8 Tage im Coecum liegen, bis sie dann schliesslich doch noch den Weg nach aussen fand.

Das Verschlucken von Nadeln bringt den Anstaltsarzt nicht selten in eine recht unangenehme Situation. Es ist bekannt, dass Nadeln gelegentlich, anstatt den Darm zu passieren, irgendwo steckenbleiben können, durch die Darmwand dringen und im Körper zu wandern vermögen. Anderseits kommt sehr häufig vor, dass auch eine grössere Anzahl verschluckter Nadeln restlos per vias naturales wieder abgeht. Dies mag folgender in der Basler Strafanstalt beobachtete Fall illustrieren. Ein 20jähriger Gefangener verschluckte in einem Trotzanfall einen grösseren Vorrat von Stecknadeln, im ganzen mindestens 26 Stück. Unter genauer Kontrolle des Stuhlganges verzichtete man vorderhand auf eine Operation. In den ersten 5 Tagen wurden 21 abgegangene Nadeln aus

dem Stuhl herausgelesen. 14 Tage später waren noch deutlich im Röntgenbild 6 Nadeln zu erkennen, die sich im Abdomen befanden.

Ein anderer Gefangener hatte im Jahre 1923 6 Nadeln verschluckt; sie konnten aber alle im Laufe der nächsten Tage im Stuhl gefunden werden und das Röntgenbild liess keine weitern im Abdomen erkennen.

Ein besonderes Interesse verdient folgender, von Oppikofer [4] publizierte Fall:

«Toni, der Einbrecherkönig», wie er in der Tagespresse genannt wurde, ein 36jähriger Mann, wurde wegen zahlreicher Einbruchdiebstähle in Wien verhaftet. Weniger in der Absicht des Selbstmordes, als mit dem Zweck, eine Spitaleinweisung zu erreichen und von hier aus entweichen zu können, schluckte er am 19. I. 1937 ein grösseres Drahtstück und 39 Stecknadeln. Von diesen Fremdkörpern gingen am 24. I. 1937 32 Nadeln spontan im Stuhle ab, das Drahtstück und ein Teil der Nadeln verblieben jedoch im Körper. Es traten nur leichte Beschwerden auf, wie Schmerzen beim Schlucken, bei bestimmten Körperstellungen auch Schmerzen in der Gegend des Magens.

Der Fluchtplan gelang, indem der Patient ins Spital eingewiesen wurde und von hier ausbrechen konnte. Er kam «schwarz» von Wien nach Basel, wo er bei einem neuen Einbruchsversuch von der Polizei erneut festgenommen wurde. Der Basler Gerichtsarzt liess eine Röntgenaufnahme anfertigen, stellte damit den Fremdkörper fest, der zum Teil im Magen, zum Teil jedoch in der Speiseröhre steckte; er wies den Patienten zur ösophagoskopischen Entfernung des Fremdkörpers der Basler Otolaryngologischen Klinik zu.

Der Mann klagte auffallenderweise nur über leichte Schmerzen beim Schlucken, die oberen Luft- und Speisewege zeigten keine Besonderheit. Im Röntgenbild sah man deutlich den Fremdkörper auf der Höhe des Zwerchfells; er steckte zur Hälfte in der Speiseröhre, zur Hälfte im Magen.

Die ösophagoskopische Entfernung wurde am 22. II. 1937, also mehr als 1 Monat nach Verschlucken des Fremdkörpers von Prof. Oppikofer ausgeführt. Nach Kokainisieren liess sich das Brüning'sche Oesophagoskop leicht einführen. Da trotz der beinahe 5 Wochen betragenden Liegedauer des Fremdkörpers keine Granulationsbildung stattgefunden hatte, konnte das obere Ende des Fremdkörpers gut zu Gesicht gebracht, mit der Zange nach Dohlmann sicher gefasst und in toto entfernt werden. Das Drahtstück hatte zusammengelegt eine Länge von 28 cm, es war im ganzen also 56 cm lang. Die oberen freien Drahtenden waren sorgfältig mit Bindfaden umwickelt, offenbar in der Absicht sich keine Schmerzen zu bereiten. Dadurch wurde der Fremdkörper weniger gefährlich, indem während der langen Liegedauer die Speiseröhrenwand nicht verletzt oder perforiert wurde, bei fehlender Granulationsbildung der Fremdkörper im Oesophagoskop besser zu sehen

war und die Zange an den mit Faden umwickelten Enden guten Halt fand und nicht abglitt.

Nach der Entfernung des Fremdkörpers blieb der Patient dauernd beschwerdefrei. Das Erlebnis hatte ihm aber offenbar wenig Eindruck gemacht, denn kurz nach der Rückkehr ins Untersuchungsgefängnis verschluckte er erneut einen gleichlangen Draht, 3 Löffelstiele und 3 zusammengebundene Holzstäbchen. Man glaubte zuerst nicht so recht an seine Aussage, besonders da palpatorisch nichts Deutliches festzustellen war und der Gefangene über keine Schmerzen klagte. Als aber nach einiger Zeit eine umschriebene Resistenz und Druckempfindlichkeit im rechten Epigastrium sich einstellte, wurde der Gefangene zur Röntgenaufnahme in die medizinische Poliklinik geschickt. Die Abdomenübersichtsaufnahme ergab folgenden überraschenden Befund: Ausser einem Dutzend verschluckter Nadeln liess sich im Magen ein ungefähr 50 cm langes haarnadelförmig abgebogenes Drahtstück feststellen sowie 3 Kaffeelöffelstiele. Die letztern, wie auch das haarnadelförmige Drahtstück hatten offenbar die Magenwand bereits perforiert (gedeckte Perforation). Nach diesem Röntgenbefund erfolgte die sofortige Verlegung auf die chirurgische Klinik. Der Krankengeschichte der chirurgischen Klinik des Bürgerspitals Basel * entnehmen wir folgende Angaben über die während des Spitalaufenthaltes gemachten Beobachtungen:

Befund beim Eintritt.

Der Patient spannt die oberen Rektusbäuche insbesondere die linksseitigen; Druckempfindlichkeit in der Magengegend, aber auch mehr rechts, oberhalb des Nabels. Bei der Laparatomie fand sich nach Eröffnung der Bauchhöhle ein kinderfaust grosser mit der vorderen Magenwand und dem grossen Netz bzw. Quercolon verwachsener Tumor. Er stellt die durch den Draht verursachte gedeckte Perforation der Magenwand dar. Bei Palpation fühlt man den Draht durch. Eine Nadel wird entfernt; sie steckte in der Netzkuppe. Eine weitere Nadel, die sich im Mesenterium befand, wird ebenfalls entfernt. Nach Eröffnung des Magens wird der zusammengelegte Draht gefasst und herausgezogen. Drei bleistiftdicke runde Holzstäbe, die sich im Magen vorfanden, wie auch die drei Löffelstiele werden entfernt. Nach Schluss des Magens erfolgt das Aufsuchen der restlichen vier Nadeln. Eine davon befindet sich im Mesosigma, eine weitere im Mesenterium des Jejunum und eine dritte im Netz. Die vierte Nadel konnte nicht gefunden werden.

Der postoperative Verlauf war anfangs sehr gut. Am vierten Tage trat jedoch unerwartet eine sehr schmerzhafte Schwellung im Bereich der beidseitigen Kieferwinkel auf, die sich im Verlauf von wenigen Tagen zur typisch hochfieberhaften, eitrigen doppel-

* Hern Prof. Dr. K. Henschen, Direktor der Chirurgischen Klinik des Bürgerspitals Basel, verdanke ich die Erlaubnis zur Einsichtnahme der Krankengeschichte.

seitigen Parotitis entwickelte und mehrfache Inzisionen notwendig machte.

Während seines vierwöchigen Spitalaufenthaltes wurde der Gefangene dauernd in einer Isolierzelle von einem Polizisten überwacht. Nach seiner Rückkehr in die Strafanstalt vom Anstaltsarzt nach den Motiven dieser Repetition des Drahtschluckens befragt, meinte er treuherzig:

«No, was fragens? Weil i hab' ausreissen wollen. Das erstmol hat's der Professer so leicht herausholen können, dass i docht hab', wenn de frei bisch, so kriegsts scho selber auch raus.» Er stellte sich offenbar vor, es würde ihm gelingen, die Gegenstände an den von ihm an Draht und Holzstäben befestigten Bindfäden zu gegebener Zeit selbst aus dem Magen herauszuziehen.

Die Beobachtung der Tatsache, dass selbst sehr spitze und scharfkantige Gegenstände den Magendarmkanal ohne Beschwerden zu verursachen passieren, hat frühzeitig die Frage aufwerfen lassen, in welcher Weise sich der Magendarmkanal vor Verletzungen durch diese Gegenstände zu schützen vermöge. Orientierende Vorversuche durch Exner in Wien [5] ergaben zunächst, an Hund und Katze ausgeführt, dass bei Reizung der Magen- und Darmschleimhaut durch einen Nadelstich sich in einem Umkreis von 2 mm um die getroffene Stelle eine anämische Delle bildet, die von einem sich derb anfühlenden Walle umgeben ist. Die Anämie beruht auf einer Kontraktion der Gefässe. Bei Bildung der Delle im Magen kann auch eine Kontraktion der zwischen die Drüsen aufsteigenden Muskelfasern der Muscularis mucosae in Frage kommen, im Dünndarm eine Kontraktion der Zottenmuskulatur. Im Oesophag ist keine Dellenbildung zu beobachten. Das Zustandekommen der Delle scheint unabhängig vom Zentralnervensystem zu sein; sie bildet sich z. B. auch in der Narkose.

Ferner wurden Katzen und Tauben Glassplitter verfüttert, die bei der Sektion in anämischen Buchten der Schleimhaut lagen, jedoch ohne Verletzungen hervorgerufen zu haben. Auch wurden Stecknadeln Katzen verabfolgt, 40—60 Stück auf einmal in Gelatinekapseln, die eine Hälfte der Nadeln mit dem Kopf, die andere Hälfte mit der Spitze voran. Bei der Sektion fand man die interessante Tatsache, dass das Bestreben bestand, die Nadeln so zu drehen, dass sie mit dem Kopf voran durch den Darmtractus wanderten. Von 584 verfütterten Nadeln wurden 354 mit dem Kopf voran, 138 mit der Spitze voran gefunden, während die übrigen Nadeln eine unbestimmte Lage einnahmen. Es ergab sich ferner, dass die Nadeln mit dem Kopf voran rascher wanderten. Von 800 eingeführten Nadeln hatte sich keine einzige festgespiesst. Für die interessante Beobachtung wird vom Autor folgende Erklärung gegeben: Trifft die Spitze einer im Darminhalt befindlichen Nadel die Schleimhaut, so bildet sich jene anämische Delle mit dem Wall, die Spitze wird dadurch und auch des langsameren Randstromes wegen zurückgehalten, die Ingesta drängen im Achsenstrom ra-

scher vorwärts, wirken dabei auf den Kopfteil der Nadel und die Umdrehung geht vor sich. Die Drehung der verfütterten Nadeln findet auch statt bei Vagusdurchschneidung und Plexus solaris — Exstirpation. Wenn dagegen das Köpfchen der Nadel mit der Darmschleimhaut in Berührung tritt, kommt dieser Mechanismus nicht zustande, weshalb auch die Nadeln mit dem Köpfchen voran rascher zu wandern vermögen.

Es kommt relativ selten vor, dass Fremdkörper, soweit sie die Passage nicht behindern, zu Störungen oder gar zu Perforationen im Dünndarm führen, selbst wenn es sich um lange, metallene Gegenstände wie Nägel, Löffelstiele, ja sogar Messerklingen handelt. Die aus begreiflichen Gründen entspringende Gewohnheit von Gefängnisinsassen, derartige Gegenstände zu schlucken, um sich einen Klinikaufenthalt mit der Aussicht auf einen Fluchtversuch zu verschaffen, führt nach Lehmann [6] oft solche «Degenschlucker» aus dem Gefängnis in eine Klinik. Bei einem solchen Patienten entdeckte man mittels röntgenologischer Untersuchung zwei lange, je etwa federkieldicke, geradgestreckte dichte Schatten in der Bauchhöhle. Die Laparatomie ergab zwei geradgebogene sogenannte Schraubenhaken von 10—12 cm Länge, 6—7 mm im Durchmesser, die soeben im Begriffe waren, nebeneinander aus einer gemeinsamen Perforationsöffnung den Darm zu verlassen. Sie führten wohl nur deshalb zur Perforation, weil sie sich in einem echten Dünndarmdivertikel verfangen hatten.

Eine wesentlich grössere Gefahr für den Organismus besteht dann, wenn verschluckte Fremdkörper im Oesophagus steckenbleiben. Schon nach kurzer Zeit kommt es zu einer hyperämischen Schwellung der Schleimhaut, deren Intensität von der Oberfläche des verschluckten Gegenstandes abhängt. Bei grossen und zackigen Fremdkörpern findet man eine rapide Zunahme dieser Entzündungserscheinungen, es bilden sich oberhalb und unterhalb des Fremdkörpers derbinfiltrierte, ringförmige Schleimhautwülste. Sehr rasch nach dem Verschlucken wird durch den Fremdkörperreiz eine krampfartige Kontraktion der Oesophagusmuskulatur ausgelöst, so dass der Fremdkörper fest eingekeilt ist; unter dem ständigen Drucke, begünstigt durch die ungünstige äussere Beschaffenheit des Fremdkörpers können sich Schleimhautdefekte und Geschwüre bilden, oder es kann zu Perforationen mit anschliessenden diffusphlegmonösen Prozessen, zu Mediastinitis, Pleuritis oder Perikarditis kommen.

Die Therapie beim Verschlucken von Fremdkörpern richtet sich nach der Beschaffenheit und nach der Lokalisation derselben. Kleinere, glatte Gegenstände im Magen gehen in der Regel ohne Schaden per vias naturales ab. Spitze, scharfkantige Gegenstände wie Nadeln, Schrauben, Glasstücke jedoch können in der Magen- und Darmschleimhaut steckenbleiben. Es ist allgemein üblich, dass man in derartigen Fällen eine viel Kot gebende Nahrung verabfolgt, in der Absicht, die betreffenden Fremdkörper einzuhüllen

und relativ harmlos für die Darmwandung zu gestalten. Mit dieser Methode lassen sich zweifellos gewisse Erfolge erzielen. So berichtet Unverricht [7] folgendes: Ein Untersuchungsgefangener hatte in selbstmörderischer Absicht einen Flaschenhals verschluckt. Es wurde hierauf eine Kartoffelkur eingeleitet und auch sonst eine viel Kot gebende Nahrung verabfolgt. Unter scharfer Kontrolle entleerte der Mann in 4 Stuhlgängen die von Kot allseitig umhüllten gläsernen Bruchstücke, welche weder vorher noch bei der Defäkation die geringsten Schmerzen hervorriefen.

In der Basler Strafanstalt gibt man Gefangenen, die derartige Gegenstände verschluckten, nicht nur Kartoffelbrei und weiches Brot zu essen, sondern vor allem grosse in Milch eingebrockte Watteflocken. Die Watte wird als Zellulose im Darm nicht verdaut, umwickelt oft recht gut die betreffenden Gegenstände und fördert damit ihre rasche Passage durch den Magen-Darmkanal.

Wenn Fremdkörper in der Speiseröhre steckenblieben, wird man versuchen, sie mit Hilfe des Oesophagoskops zu entfernen. Vor jedem Eingriff wird eine genaue Anamnese aufgenommen und durch Inspektion und Untersuchung der Sitz des Fremdkörpers festgestellt. Um die Lage des Fremdkörpers in der Speiseröhre zu bestimmen, bedient man sich des Röntgenapparates, der Sonden und des Oesophagoskops. Keinen Röntgenschatten geben alle Körper, die spezifisch leichter sind als Wasser. Alle metallischen Körper sowie gröbere Knochenstücke geben einen mehr oder weniger ausgeprägten Schatten, während Holz-, Knochensplitter, Glasstücke (besonders im Brustabschnitt wegen des störenden Herzschattens) keinen positiven Befund geben. Früher wurden Fremdkörper in der Speiseröhre durch Sondierung diagnostiziert, eine Methode, die heute dank der Fortschritte des Röntgenverfahrens und der Oesophagoskopie mit verlängerbaren Tuben eine wesentliche Einschränkung erfahren hat. Mittels des Oesophagoskops wird die ganze Speiseröhre partienweise abgeleuchtet. Auf die Stelle, wo der Fremdkörper steckt, wird man durch eine stärkere Rötung und Schwellung der Schleimhaut, eine kleine Hämorrhagie, eine weissliche Dekubitusstelle oder einen eitrig belegten Substanzverlust aufmerksam. Oppikofer [8] erwähnt eine kombinierte Methode: In geeigneten Fällen lasse man den Patienten Bariumbrei verschlucken, um an dem Hängenbleiben von Breiresten die Stelle des sonst nicht darstellbaren Fremdkörpers zu erkennen.

Für die Fremdkörperextraktion kommt heute fast allgemein die Oesophagoskopie in Frage. Das alte Verfahren der direkten instrumentellen Entfernung durch Münzenfänger, Schlundhaken und Zange wurde wegen der damit verbundenen Gefahren verlassen. Nachdem man Zungengrund, Rachen- und Kehlkopfeingang mit 10% Kokain anästhesiert hat wird der Tubus des Oesophagoskops, bei kleinen Kindern in Narkose, mit Hilfe des Beleuch-

tungsapparates und unter Leitung des Auges eingeführt, und zwar leichter im Sitzen als in Rückenlage. Die Zange wird durch den Tubus eingeführt, der Fremdkörper gefasst und zugleich mit dem Tubus herausgezogen. Die Mortalität im direkten Anschluss an die Extraktion beträgt nach Oppikofer seit Einführung der Oesophagoskopie 0—0,3%; vorher gingen 12—20% zugrunde.

In einzelnen Fällen, wo die Extraktion nicht in schonender Weise möglich ist, wo Fremdkörper zu gross oder zu fest eingebohrt sind oder zu tief in der Speiseröhre sitzen wird man die Oesophagotomia externa oder die Gastrotomie versuchen.

Als eine weitere Gruppe von Selbstbeschädigungen, die in Strafanstalten nicht selten vorkommen, ist das Einstechen von Fremdkörpern in Haut und Weichteile zu erwähnen.

So trat aus einem andern schweizerischen Gefängnis kommend ein Gefangener in die Basler Strafanstalt ein mit sehr starker Schwellung und mehreren Eiter absondernden Fisteln des linken Handrückens. Er gab an, er habe sich in der andern Anstalt verletzt, wodurch diese Schwellung entstanden sei. Der weitere Verlauf zeigte, dass sich der Gefangene Fremdkörper in grosser Zahl tief in die Weichteile des Handrückens eingestossen hatte im ganzen 26 Holzstückchen von ungefähr 1—1½ cm Länge sowie etwa 4 Bruchstücke von Nadeln. Die ganze Affektion führte zu einer ca. 7 Monate dauernden eiterigen Erkrankung der Hand, trotzdem, soweit dies irgendwie möglich war, die Holzsplitter, sobald sie sich nachweisen liessen, in Lokalanästhesie operativ entfernt wurden. Die Affektion heilte schliesslich ohne Funktionsstörung der Hand.

Ein anderer Gefangener stopfte sich mit einem spitzen Holzsplitter kleine Watteflocken, die er in Tinte getaucht hatte, unter die Haut in der Gegend des linken Handgelenks. Da er erst nach Auftreten einer ziemlich alarmierenden Infektion die Angelegenheit dem Arzt zur Kenntnis brachte, brauchte die Affektion ca. 3 Wochen bis zur vollständigen Heilung und führte zu einer ziemlich lebhaften Eiterung.

Von besonderem Interesse ist der folgende Fall: Eines Tages wurde der Anstaltsarzt dringlich in die Strafanstalt gerufen, ein Gefangener habe sich tags zuvor an einem vorstehenden Nagel am linken Unterschenkel verletzt, klage nun über sehr starke Schmerzen, das Bein sei stark geschwollen. Die Untersuchung zeigte etwa 10 cm über dem innern Malleolus am linken Unterschenkel eine runde Stichöffnung von ca. 2 mm Durchmesser, die möglicherweise auf die angegebene Weise hätte entstanden sein können. Ihr Rand war entzündet, um sie herum, aber besonders distalwärts bestand eine über die Knöchelgegend sich erstreckende sehr druckempfindliche Schwellung; die Haut in der Umgebung der Stichstelle war gerötet und fühlte sich heiss an. Die Temperatur betrug 38° C. Der Patient jammerte über starke Schmerzen, machte dabei aber keinen schwerkranken Eindruck; das Allgemeinbefinden war relativ wenig gestört. Am folgenden Tag hatte sich die

Schwellung auffallend weit distalwärts ausgedehnt. Dem Aussehen der geröteten Haut nach hätte man auch an ein beginnendes Erysipel denken können; die Stichstelle war durch eigenartige Nekrose des Randes kirschkerngross geworden, in ihrer Umgebung waren kleine Blasen mit serösem Inhalt aufgetreten. Mit der Diagnose beginnende Phlegmone erfolgte Einweisung auf die chirurgische Abteilung des Bürgerspitals. In den dem Spitaleintritt folgenden Tagen nahm der nekrotische Bezirk um die Stichöffnung herum rasch an Ausdehnung zu, ebenso die Schwellung gegen den Fuss hin. Es stellte sich hohes Fieber ein, während 6 Tagen betrug die Körpertemperatur über 39° C. Bei einer am 3. Tage nach Spitaleintritt vorgenommenen Inzision fand sich die Haut im genannten Bezirk, nach Art eines Karbunkels nekrotisch mit Eiterpfropfen durchsetzt, leicht zerreisslich. In der Folge grenzte sich die Nekrose der Haut deutlich ab; bei ihrer Entfernung zeigte sich, dass die Gewebszerstörung sich auch stark in die Tiefe erstreckte und bis auf den Tibiaknochen reichte, sodass eine tiefe, etwa handtellergrosse Wunde entstand. Die zweimalige bakteriologische Untersuchung der eröffneten Eiterherde ergab das Fehlen von Mikroorganismen. Nach und nach reinigte sich die Wunde, der schmierige Belag verschwand, es entwickelten sich gute Granulationen und nach Verlauf von 5 Wochen konnte der grosse Defekt durch Thier'sche Transplantation gedeckt werden. Das ganze auffallende Krankheitsbild war anfangs beherrscht von den Zeichen der Entzündung, dann aber traten rasch und ganz ausgesprochen die Erscheinungen der ausgedehnten Nekrose in den Vordergrund. (Abb. 2.)

Abb. 2.

Die wahre Aetiologie gab der Gefangene einige Tage nach Spitaleintritt selbst bekannt. Er hatte sich mit einer in der Strafanstalt selbst angefertigten grossen Injektionsspritze Petrol einge-




Abb 3

spritzt. Die Spritze mit primitiven Mitteln ganz intelligent und geschickt konstruiert bestand aus einem Messingrohr, einem Holzstempel mit Korkzapfen und einer Metall-Spitze, die aus einem Stückchen Messingblech gefertigt war. (Abb. 3.)

Zur Rede gestellt, wie er auf die Idee gekommen sei, sich Petrol als Selbstbeschädigungsmittel einzuspritzen, gab der Gefangene an, er habe die Methode in der Fremdenlegion durch Araber kennengelernt, von diesen werde das Mittel nicht selten angewandt, um sich für einige Zeit der Dienstleistung zu entziehen und ins Lazarett zu kommen.

Die erste grössere Publikation über sogenannte Petrolphlegmonen stammt von dem französischen Militärarzt Morvan, der im «Archive de médecine et de pharmacie militaire» schon 1913 in einem Artikel «Phlegmons provoqués par inoculation sous-cutanée de pétrole» [9] berichtet, dass, um ins Lazarett aufgenommen zu werden, sich nacheinander 15 Gefangene des Militärgefängnisses zu Algier folgende Selbstverstümmelung beigebracht hatten: Mit dem Schloss ihres Mantelriemens erzeugten sie irgendwo — meistens am linken Arm — eine Durchtrennung der Haut und bliesen in diese Wunde vermittels eines Strohhalmes einige Kubikzentimeter Petroleum ein. Im Anschluss an diese Prozedur entsteht nach wenigen Stunden unter starken Schmerzen eine heftige, mit Fieber verbundene Phlegmone, die die Erscheinung einer Gasphlegmone macht. Charakteristisch ist die schnelle Nekrose des Fettgewebes, das sich an der befallenen Stelle vollständig abstösst und mit der Eiterung nach aussen entleert. Ferner ist charakteristisch, dass die Entzündung schnell auf die peripheren Nerven fortschreitet und lebhafte Schmerzen hervorruft und, dass endlich sowohl am ursprünglichen Entzündungsherde wie auch entfernt davon tro-

phische, sich durch Gangrän äussernde Störungen auftreten. Mit dem Einbringen von Petroleum wird zu gleicher Zeit Luft subkutan eingeblasen, sodass das entzündete Gewebe bei Druck knistert. Endlich riechen die Wunde, die von ihr abgesonderten Sekrete, die Verbandstoffe und die Kleider meist nach Petroleum. Wenn nur geringe Mengen Petroleum eingeblasen werden, so heilen die Phlegmonen nach Inzision schnell, da das Leiden im Gegensatz zur eigentlichen Gasphlegmone die Neigung hat, sich abzugrenzen. Nach Einbringung grösserer Mengen kommt es aber zu einem über Monate sich hinziehenden Verlauf, wobei nicht nur das subkutane, sondern auch das tieferliegende Fett nekrotisch wird und sich grosse, durch trophische Störungen hervorgerufene gangränöse, bis auf die Knochen gehende Herde bilden. Anfangs sind die Absonderungen aseptisch, später können sich in ihnen durch Sekundärinfektion Eiterbakterien finden.

Die Therapie besteht in Spaltungen der entzündeten Gewebe mit dem Messer. Der Thermokauter ist zu verwerfen, da die Wunden dadurch in Brand gesetzt zu werden pflegen. Der Verfasser beschreibt am Schluss 15 beobachtete Fälle, zwei endeten tödlich, die anderen heilten, in zwei Fällen war die Amputation des Armes notwendig.

Auch im Weltkrieg hat offenbar die Erzeugung von Petrolphlegmonen in Selbstverletzungsabsicht eine Rolle gespielt; so berichtet Waldstein [10] über 51 derartige Vorkommnisse bei österreichischen Soldaten, die er in einem Garnisonslazarett zu beobachten Gelegenheit hatte. In der überwiegenden Mehrzahl handelte es sich dabei um Soldaten, die während ihres Urlaubes vom Felde erkrankten, und zwar gerade zur Zeit, da sich der Urlaub seinem Ende näherte oder während der Fahrt vom Urlaubsort zum Truppenkörper. Die Petroleinspritzungen waren ihnen meist von Kameraden gegen Entgelt oder unentgeltlich in die betreffenden Gliedmassen gemacht worden, meist im Klosett der Eisenbahnzüge oder auf Bahnhöfen. Der Verlauf der Erkrankung war jeweilen ein ganz typischer, ein Fall glich genau dem andern. Ueber seine Beobachtungen schreibt Waldstein folgendes:

Die Erkrankungen nehmen ihren Ausgang von einem mehr oder weniger seicht unter der Haut gelegenen Herd, der allmählich erweicht und durch Nekrotisierung, aber nicht durch eiterige Einschmelzung die Haut in den Krankheitsprozess einbezieht. Die künstlich erzeugte Phlegmone setzt mit erhöhter Temperatur ein, die jedoch nach kurzer Zeit wieder absinkt. Charakteristisch ist die Trias der Entzündung: Rubor, Calor, Dolor und starkes, sich weit ausdehnendes Oedem. Die chemischen Substanzen (Petrol) rufen die Nekrose hervor. Winternitz, Dubler u. a. konnten durch Einverleibung von Substanzen aus der Reihe der Reizstoffe und Reizgifte (Senföl, Terpen) Veränderungen im Gewebe erzeugen, die in Hyperämie, seröser Infiltration, Rundzelleninfiltration, Eiterbildung und Nekrose bestanden. Bei den infektiösen Prozessen ent-

steht die Eiterung direkt durch die Eitererreger und ihre Stoffwechselprodukte, während bei den chemisch erzeugten Entzündungen die Eiterung mittelbar durch die Nekrose hervorgerufen wird. Doch Dubler klärte diesen scheinbaren Gegensatz auf anhand von Tier- und Menschenexperimenten, dass auch die durch Infektionskeime bedingte Eiterung auf dem Umwege der Nekrotisierung vor sich geht. Dubler kommt in seinen Schlussfolgerungen zum Terpentinexperiment zu folgendem: Der durch Terpentin verursachten Eiterung kommt in hohem Grade die Tendenz der Propagation zu; die Weiterverbreitung erfolgt einmal in Richtung des geringsten Widerstandes, der Schwere nach; indem die Flüssigkeit nach abwärts sinkt, fallen stets neue Gewebsbezirke der Nekrose anheim und mit dem Gewebe die allfällig schon abgesetzten entzündlichen Produkte (Leukozyten, Gewebszellen). Im weitern sind es auch die Lymphbahnen, welche durch Resorption und Verschleppung des Oeles die Ausdehnung der Entzündung und Eiterung fördern.

Ungefähr 24—48 Stunden nach vorgenommener Selbstbeschädigung treten Schmerzen, Schwellung und Rötung auf. Nach Waldstein dauert dieses erste Stadium (stadium inflammationis) 2—3 Tage. Am 3.—6. Tag wird ein Teil der geschwollenen Hautpartie besonders erhaben; um diese Erhabenheit oder auf derselben hebt sich die Epidermis in bald kleineren, hanfkorngrossen, bald grösseren, erbsen- bis bohnengrossen, ursprünglich isolierten, später konfluierenden Blasen ab, die anfangs mit klarseröser, später mit bald mehr bald weniger eiteriger Flüssigkeit gefüllt sind. II. Stadium (stadium bullosum). Die innerhalb und unter den Blasen gelegene Hautstelle verfärbt sich blaurot, dann dunkelblau, schliesslich wird sie beinahe schwarz, verliert ihren Glanz, wird welk, zerfliessend, um so gegen Ende der 1. Woche oder etwas später teils abgestossen, teils von darunterliegendem Gewebe durchbrochen zu werden. III. Stadium (Stadium der Nekrotisierung). Sich selbst überlassen greift dieses Absterben des Gewebes sowohl der Fläche wie der Tiefe nach immer weiter um sich, bis es schliesslich zu einem handtellergrossen und mehrere Zentimeter tiefen Defekt gekommen ist.

Die Erkrankung betraf bei den von Waldstein beschriebenen Fällen fast immer den Unterschenkel. Für weitern Verlauf und Prognose ist die Lokalisation der Erkrankung von ausschlaggebender Bedeutung. Geschah die Injektion in fettreiches Gewebe, war die Krankheitsdauer eine viel kürzere, als dort wo die Haut der Unterlage fest auflag. Injektionen in der Knöchelgegend und am Fuss benötigten viele Monate zur spontanen Heilung. Wurde das Mittel zaghaft in die Haut selbst eingebracht (z. B. wenn die Leute eigenhändig die Manipulation von sich aus vornahmen), dann war die Wirkung in der Flächenausdehnung weitaus die prävalierendste, sie reichte oft unglaublich weit.

Im II. Stadium wird wie erwähnt die Epidermis blasig abgehoben; diese Blasen stehen genetisch auf der gleichen Stufe wie die

Blasen des bullösen Erysipels. Die Blasen sind eine Folgeerscheinung der in der Tiefe sich abspielenden Vorgänge und gleichzeitig sind sie Vorläufer schwerer Oberflächenschädigung. Die Nekrose ist viel ausgedehnter in der Tiefe als an der Oberfläche.

Histologisch lassen sich schwere Veränderungen der Cutis und Subcutis nachweisen, beginnende Entzündung (Einwanderung von Leukozyten, speziell polynukleärer in die unteren Epidermislagen, Oedem dieser und des nachbarlichen Cutisgewebes).

Im III. Stadium dehnt sich das abgestorbene Gewebe in die Tiefe aus in Form eines Kegelstumpfes. Neben der Nekrose findet sich Eiter in geringer Menge. Dieser durchsetzt bisweilen das Gewebe in Form kleiner, kaum Erbsengrösse überschreitender Abszesse oder er findet sich in Menge wie bei Karbunkeln. Rein lokal sind diese künstlichen Phlegmonen mit Anthrax der Haut zum Verwechseln ähnlich, doch Anthraxkranke machen einen schwer leidenden Eindruck und haben Fieber, während hier Fieber vielfach beinahe oder gänzlich fehlt.

Waldstein untersuchte 47 von 51 Fällen auf ihren Keimgehalt und fand davon 43=91% steril. Die bakteriologische Untersuchung beweist daher, in fraglichen Fällen differentialdiagnostisch, das artifizielle Zustandekommen der Phlegmone.

Nicht näher ausgeführt habe ich eine Anzahl von Fällen, es mögen im Verlaufe der genannten Zeit zehn gewesen sein, in denen durch Beklopfen des Handrückens mit einem harten, kantigen Gegenstand (Lineal, Tischkante etc.) oder durch künstlich erzeugte chronische Stauung (Abschnürung von Vorderarm und Handrücken) chronische Oedeme hervorgerufen wurden.

In meinen vorstehenden Ausführungen habe ich die wichtigsten Fälle von Selbstbeschädigungen beschrieben, die während drei Jahrzehnten in der Strafanstalt Basel vorgekommen sind; sie zeigen, dass durch derartige Ereignisse nicht selten die Arbeitsfähigkeit eines Gefangenen während längerer Zeit stark reduziert wird, und, dass ihnen dadurch eine praktische Bedeutung zukommt. Für den Anstaltsarzt ist es von Wichtigkeit, solche Fälle in ihren Besonderheiten zu erkennen, um möglichst rasch die im Einzelfall notwendige Therapie einleiten zu können.

---

Am Schlusse dieser Arbeit spreche ich Herrn Prof. Hunziker, der mir Anregung und Anleitung dazu gab, meinen herzlichsten Dank aus.

## Literaturhinweis.


1. Münchner medizinische Wochenschrift 1934, p. 51.
2. Zentralblatt für Chirurgie 1911, p. 514.
3. Münchner medizinische Wochenschrift 1924, p. 2321.
4. Schweizerische medizinische Wochenschrift 1938, Nr. 1.
5. Münchner medizinische Wochenschrift 1902, p. 1020.
6. Zentralblatt für Chirurgie 1923, p. 1131.
7. Münchner medizinische Wochenschrift 1902, p. 1120.
8. Schweizerische medizinische Wochenschrift 1922, Nr. 21.
9. Zentralblatt für Chirurgie 1914, p. 295.
10. Wiener medizinische Wochenschrift 1919, Nr. 36.